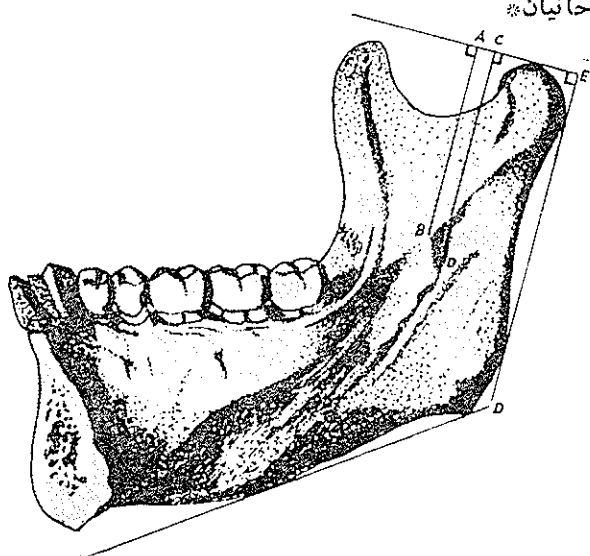


تعیین محل خار اسپیکس و منفذ مجرای دندانی تحتانی برای بیحس کردن عصب دندانی تحتانی

دکتر عنایت الله روحانیان*



تعیین محل دقیق خار اسپیکس و منفذ مجرای دندانی تحتانی که بر روی سطح داخلی شاخه صعودی استخوان فک پایین قرار دارد در جراحی دندان و فک پایین برای بیحس کردن عصب دندانی تحتانی از موارد قابل توجه می باشد. بنابراین هرگاه تقریباً بتوانیم محل خار اسپیکس را حتی بر روی صورت با معیارهای خارج دهانی مشخص و یا حدودیابی کنیم، از راههای داخل دهانی و زاویه ای فک نیز بهتر می توانیم به آن دسترسی یافته و عصب دندانی تحتانی را که در زیر خار وارد منفذ مجرای دندانی تحتانی میگردد تحت تزریق ساده بیحسی دهنده قرار دهیم.

آماره که توسط اینجانب در گروه کالبد شناسی دانشکده پزشکی دانشگاه تهران بر روی یکصد عدد استخوان فک پایین تهیه شده بخوبی معرف آن است که محل خار و منفذ مانند سایر خصوصیات آناتومیکی بدن متغیر و نا ثابت می باشد. (به جدول آمار در صفحه بعد مراجعه شود).

روش عمل:

برای تعیین محل دقیق خار و منفذ، با استفاده از روش زیر یکصد عدد استخوان فک پایین مورد بررسی و مطالعه قرار گرفت.

ابتدا مطابق شکل شماره (۱) خطوطی بدین ترتیب در نظر گرفته شد:

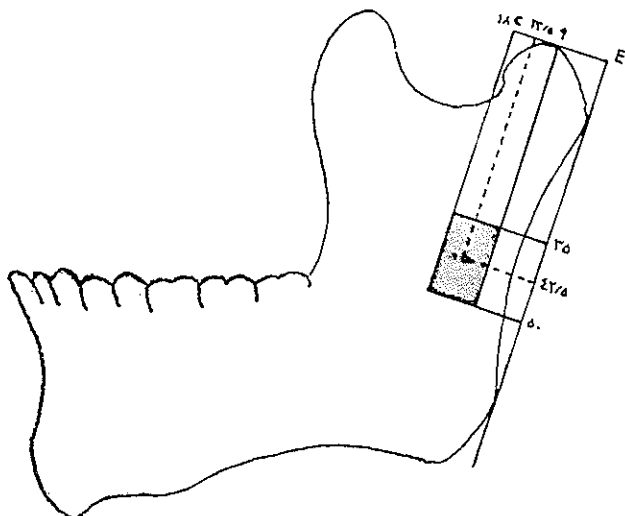
۱- خط ED که مماس بر کنار خلفی شاخه صعودی فک پایین می باشد.

- شکل ۱- دیاگرام استخوان فک پایین با خطوط طرح شده.
- ۲- خط AE که از رأس کندیل گذشته و عمود بر خط ED می باشد و معرف فاصله خار از کنار خلفی شاخه صعودی است.
- ۳- خط AB که از رأس خار اسپیکس گذشته و عمود بر خط AE و موازی با خط ED می باشد.
- ۴- خط CD که از منفذ مجرای دندانی تحتانی عبور نموده و عمود بر خط AE و موازی با خط ED می باشد.
- ۵- خط CE که فاصله منفذ مجرای دندانی تحتانی را از کنار خلفی شاخه صعودی مشخص میکند.
- نتیجه ۴:

اصولاً تغییر محل خار و یا منفذ مجرای دندانی تحتانی

* گروه کالبد شناسی - دانشکده پزشکی دانشگاه تهران

مسلم است که بر روی صورت بیمار با حرکات باز و بسته نمودن دهان محل کندیل رامیتوان به خوبی تعیین و لمس نمود، حال طبق جدول آمار با اندازه‌های ۳۵ و ۵۰ میلی‌متر که به ترتیب حداقل و حداکثر فاصله منفذتارأس کندیل بوده و اندازه معای ۱۸ و ۹ میلی‌متر که حداقل و حداکثر فاصله منفذتاکنار خلفی شاخه صعودی است میتوان بر روی صورت مربع مستطیلی (مطابق شکل ۴)



شکل ۴- دیاگرام استخوان فك پائین با خطوط طرح شده در حالیکه ناحیه مناسب تزریق ماده بیحسی را در ۹۵٪ افراد نشان میدهد.

بدست آورد که ناحیه مناسب تزریق ماده بیحسی جهت بیحس کردن عصب دندانی تحتانی در ۹۵٪ افراد میباشد.

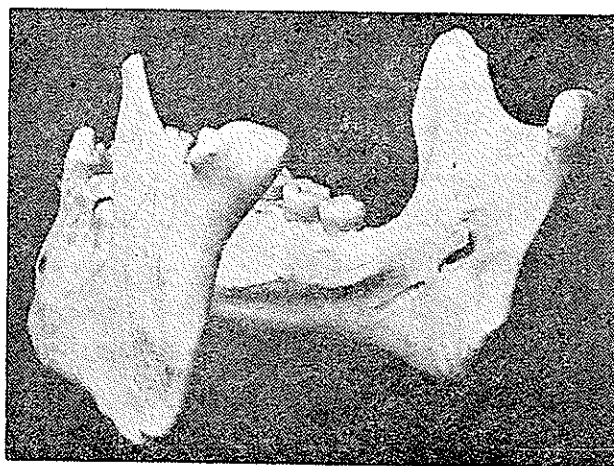
برای سهولت عمل مرکز مربع مستطیل مذکور را محل تزریق در نظر گرفته و در نتیجه اندازه‌های ۴۲/۵ میلی‌متر و ۱۳/۵ میلی‌متر که اولی فاصله مرکز مربع مستطیل از رأس کندیل و دومی فاصله مرکز مربع مستطیل از کنار خلفی شاخه صعودی است بدست می‌آید. حال برای مشخص نمودن محل منفذ مجرای دندانی تحتانی بر روی صورت ۹۵٪ بیماران از دو اندازه فوق‌الذکر استفاده می‌کنیم بدین ترتیب که از رأس کندیل با اندازه ۴۲/۵ میلی‌متر بر روی کنار خلفی شاخه صعودی بطرف پائین آمده و سپس خطی عمود بر آن با اندازه ۱۳/۵ میلی‌متر بر روی شاخه صعودی رسم مینمائیم. بدین ترتیب نقطه مطلوب را بر روی صورت بیمار مشخص نموده و سپس اقدام به بیحسی عصب دندانی تحتانی مینمائیم.

برای بیحسی عصب دندانی تحتانی معمولاً از طریق داخل دهانی عمل مینمائیم ولی در مواردیکه بعلت آنکیلوزفک و تریسموس یا عفونت شدید و غیره روش داخل دهانی میسر نباشد با روشی که ذکر خواهد شد اقدام به بیحسی از طریق خارج دهانی مینمائیم.

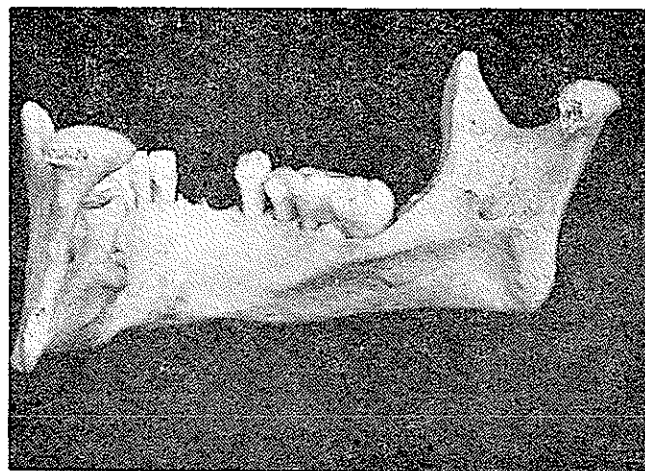
جدول آمار: ترتیب کل تعداد مجرای دندانی تحتانی و خار اسپیکس در روی صورت بیماران که بیشترین شاخه

اندازه	۵۰ میلی‌متر	اندازه	۳۵ میلی‌متر	اندازه	۱۳ میلی‌متر	اندازه	۴۲ میلی‌متر
شماره	۲۵	۱	۲۹	۱۳			
مداکثر	۵۰	۱۸	۲۲	۲۲			

در جهت طولی یعنی فاصله آن از کندیل فك پائین به‌طور قابل ملاحظه‌ای بیشتر از تغییر محل آن در جهت عرضی یعنی از کناره خلفی شاخه صعودی است، مثلاً بلندترین فاصله منفذ مجرای دندانی تحتانی از رأس کندیل یا CD ۵۳ میلی‌متر (شکل ۲) و کوتاه‌ترین آن ۳۰ میلی‌متر (شکل ۳) است، در حالیکه این تغییرات



شکل ۲- استخوان فك پائین با بلندترین فاصله خار از کندیل.



شکل ۳- استخوان فك پائین با کوتاهترین فاصله خار از کندیل.

در جهت عرضی بین ۸ تا ۱۹ میلی‌متر میباشد یعنی در حقیقت تغییرات جهت عرضی نصف جهت طولی است. بنابراین جهت یابی و تعیین محل منفذ در جهت عرضی با اندازه جهت طولی مشکل نخواهد بود.

نموده و سپس باتکیه دادن ناخن به ستیغ مایل داخلی سوزن را در محاذات دندانهای آسیای کوچک سمت مقابل مجاور ناخن وارد کرده و در حدود ۱/۵ سانتیمتر در انساج مربوطه داخل مینمایند.

در مواردیکه بعلت تریسموس فك و آنکیلوز مفصل گیجگاهی فکی (T.M.J) و یا بعلت جراحات شدید و عفونت، روش داخل دهانی عملی نباشد بیحسی باستی از راه خارج دهان انجام شود، برای این منظور تزریق از ناحیه زاویه فك پائین بروش زیر انجام میشود [۸]:

بالمس کنار قدامی شاخه صعودی فك پائین عمیق ترین نقطه بریدگی منقاری را پیدا نموده و خطی بموازات کنار تحتانی تنه استخوان فك پائین رسم مینمایند تا کنار خلفی شاخه صعودی را قطع کند، سپس خطی بموازات کنار خلفی شاخه صعودی طوری باید رسم شود که از وسط خط قبلی بگذرد، محل تقاطع این دو خط در روی صورت بعقیده اکثر جراحان فك محل منفذ مجرای دندان تحتانی میباشد، حال نوك سوزن مدرج را از ناحیه زاویه فك در انساج نرم فرو برده و در حالیکه بسطح داخلی شاخه صعودی فك پائین تماس دارد بطرف محل منفذ مجرای دندان تحتانی هدایت نموده و تزریق را انجام میدهند.

باید متذکر گردید که برای بیحسی عصب دندان تحتانی در صورتیکه روش داخل دهانی میسر نباشد، معمولاً اقدام به بیحسی تنه عصب فك پائین مینمایند، بدین ترتیب که سوزن را از طریق بریدگی سینی شکل شاخه صعودی فك پائین وارد ناحیه رجلی فکی نموده و ماده بیحسی را تزریق مینمایند.

روشی که در این جا برای تعیین محل منفذ مجرای دندان تحتانی ذکر شده بر اساس مطالعات و آریاسونهای این منفذ میباشد که بوسیله آن میتوان عصب دندان تحتانی را چه از راه داخل دهانی و چه از راه خارج دهانی بجزو کاملتر و مؤثرتری بیحس نمود.

خلاصه

در جراحی دهان و فك پائین تعیین محل دقیق خار اسپیکس و منفذ مجرای دندان تحتانی بر روی شاخه صعودی فك پائین برای ایجاد بیحسی مطلوب ضروری است. آماری که از یکصد عدد استخوان فك پائین در گروه کالبدشناسی دانشکده پزشکی دانشگاه تهران تهیه شده بخوبی نشان داده است که محل منفذ مجرای دندان تحتانی بر روی شاخه صعودی فك پائین بین ۳۵ تا ۵۵ میلیمتر طولاً و بین ۹ تا ۱۸ میلیمتر عرضاً قابل تغییر است. بنابراین برای تزریق ماده بیحسی در محل منفذ دندان تحتانی بهتر است که از روش ذکر شده استفاده نمود.

در روش داخل دهانی نوك انگشت نشان را بر روی صورت و نقطه مشخص شده قرار داده و انگشت شست را داخل دهان نموده و در محاذات انگشت نشانه بر روی انساج نرم سطح داخلی شاخه صعودی قرار میدهم.

در حقیقت نوك انگشت شست بر روی منفذ مجرای دندان تحتانی قرار خواهد گرفت سپس سوزن را در داخل دهان بنوك انگشت شست تکیه داده و آنقدر وارد انساج نرم این ناحیه می کنیم تا با استخوان برسد حال سوزن را چند میلیمتر بیرون کشیده و ماده بیحسی را تزریق مینماییم.

در روش خارج دهانی محل تزریق معمولاً در ناحیه زاویه فك پائین میباشد که با اندازه گرفتن فاصله زاویه فك تا نقطه مشخص شده قبلی (محل منفذ مجرای دندان تحتانی) در حالیکه سوزن مدرج، به سطح داخلی شاخه صعودی با استخوان تماس دارد بتدریج تا فاصله مشخص شده بر روی صورت پیش رفته و ماده بیحسی را در محل منفذ مجرای دندان تحتانی تزریق مینماییم.

بحث:

عصب دندان تحتانی که شاخه ای از عصب فك اسفل است در زیر خار اسپیکس وارد مجرای دندان تحتانی گشته و دندانهای فك پائین را عصب میدهد.

در تعیین محل منفذ مجرای دندان تحتانی آناتومیستها تقریباً متفق القول بوده و آنرا در مرکز طولی و عرضی شاخه صعودی میدانند [۱-۳-۴-۵-۶-۱۰] بدین ترتیب که اگر خطی موازی کنار تحتانی استخوان فك پائین که شاخه صعودی را نصف نماید و خط دیگری که از وسط فاصله بین کندیل وزائده منقاری گذشته و موازی با کنار خلفی استخوان فك پائین باشد رسم شود، نقطه تقاطع محل منفذ مجرای دندان تحتانی خواهد بود.

جراحان فك نیز تقریباً در تعیین محل منفذ مجرای دندان تحتانی متفق القول میباشد بطوریکه سطحی که از عمیق ترین نقطه بریدگی منقاری (بریدگی واقع در کنار قدامی شاخه صعودی) موازی با سطح اکلوزال دندانها (ویاستیغ فکی) بگذرد از منفذ مجرای دندان تحتانی و یا از زیر خار اسپیکس عبور خواهد نمود [۲-۷-۹].

بیحسی عصب دندان تحتانی که از شایع ترین بیحسی های موضعی بدن بوده و بیشتر باشکست مواجه میشود غالباً از طریق داخل دهان انجام میگردد. روش این نوع بیحسی که امروزه در جراحی فك و دهان متداول است بر اساس هم طراز بودن عمق بریدگی منقاری و منفذ مجرای دندان تحتانی قرار دارد بدین ترتیب که با انگشت نشان عمیق ترین نقطه بریدگی منقاری را لمس

REFERENCES

- 1_ Anson, B.J., Morris' Human Anatomy, 223, 12th ed., N.Y., London Mc Graw, Hill Co., 1966.
- 2_ Archer, W.H., A manual of Dental Anesthesia, 89, Philadelphia and London W.B., Saunders Co., 1958.
- 3_ Brash, J.C. Cuningham's Textbook of Anatomy, 123, 11th ed., London Oxford University Press, 1972.
- 4_ Davies. D.V., Gray's Anatomy, 340, 34th ed., London and Harlow Longmans Green and Co. Ltd. 1969.
- 5_ Ellis, H. Clinical Anatomy, 296 2nd ed. Oxford Blackwell Press, 1963.
- 6_ Grant, J.C.B., Grant's Atlas of Anatomy 553, 5th ed., Baltimore the Williams and Wilkins Co., 1962.
- 7_ Guralnick, W.C. Textbook of Oral Surgery, 525, Boston, little Brown and Co., 1968.
- 8_ Jorgensen, N.B., Hayden, J., Premedication, Local and general anesthesia in dentistry, 75. Philadelphia, Lea and Febiger, 1967.
- 9_ Monheim, L.M. Local Anesthesia and Pain Control in Dental Practice 103, 4th ed , St. Louis C.V. Mosby Co., 1969.
- 10_ Sicher, H. Dubrul, E.L., Oral Anatomy 44, 5th ed., St. Louis C.V. Mosby Co., 1970.